

**МІНІСТЕРСТВО ОСВІТИ І НАУКИ УКРАЇНИ
ХАРКІВСЬКА ДЕРЖАВНА ЗООВЕТЕРИНАРНА АКАДЕМІЯ**

**ВЕТЕРИНАРІЯ,
ТЕХНОЛОГІЇ ТВАРИННИЦТВА
ТА ПРИРОДОКОРИСТУВАННЯ**

**Науково-практичний журнал
№1**

Харків – 2018

INVESTIGATION OF SKELETAL STRUCTURES OF THE SHOULDER JOINT OF BIRDS BY COMPUTED TOMOGRAPHY

O. O. Melnyk¹

¹National University of Life and Environmental Sciences of Ukraine, Kyiv, Ukraine
E-mail: melnik_oo@nubip.edu.ua

The results of research of the biomorphological features of the internal structure of the shoulder joint of some representatives of the class of Aves belonging to different orders by computed tomography, are given in the article. Among them are: order Phoenicopteriformes (the pink phlamingo – *Phoeniconais roseus*), order Anseriformes (the mute swan – *Cygnus olor*, the domestic goose – *Anser anser* var. *domestica*), order Falconiformes (the white-tailed eagle – *Haliaeetus albicilla* eagle, the lesser spotted eagle – *Aquila pomarina*, the common kestrel – *Falco tinnunculus*), order Galliformes (the common quail – *Coturnix coturnix*, the domestic fowl – *Gallus gallus* var. *domestica*, the domestic turkey – *Meleagris gallopavo* var. *domestica*, the helmeted guineafowl – *Numida meleagris*), order Passeriformes (the common raven – *Corvus corax*, the short-toed tree creeper – *Certhia brachydactyla*). Material for research was obtained from the scientific collections of the Anatomy Department of the University of Wroclaw and the Department of Anatomy, Histology and Pathomorphology of Animals named after acad. V.G. Kasyanenko of National University of Life and Environmental Sciences of Ukraine. Selected material for research was presented in the amount of 3 representatives of each species.

The bird's shoulder joint is a multifaceted joint that is formed by several bones, namely, shoulder bone (humerus), coracoid, collarbone (clavicle) and shoulder blade (scapula).

Computed tomography imaging had confirmed that a compact substance, in particular, the tubular skeletal structures of the shoulder joint, had a generally uniform thickness on all sides throughout the perimeter of those structures. However, it should be noted that the features of the internal structure of the skeletal elements of the shoulder joint require studying of more extensive details on significant amount of comparative anatomical material by using both computed tomography and magnetic resonance investigations.

Summarizing the above, it should be noted that the conducted computed tomography investigations had established that: Bone structures of the shoulder joint consist of bone rings of the myomere shape, which can be called circular osteomers; the osteomer curves of different bone structures of the shoulder joint of the studied species of birds are of different shapes and bend at different angles that are never sharp; In our opinion, osteomers are divided into solid and soft, that alternating between each other; In some birds, the trabeculae in the shoulder bone have a peculiar, oblique relatively to the longitudinal axis of the bone, orientation that in its shape resembles the orientation of the muscle fibers in the biparous muscles; The location of these trabeculae forms a "fir-like" construction, the apex of which can have both proximal and distal directions; Coracoids of birds are characterized mainly by longitudinally located trabeculae, although in some cases there are also single transverse trabeculae – the so-called trabecular beams.

Key words: biomorphology, shoulder joint, birds, computed tomography, osteomers.

КОМП'ЮТЕРНО-ТОМОГРАФІЧНІ ДОСЛІДЖЕННЯ СКЕЛЕТНИХ СТРУКТУР ПЛЕЧОВОГО СУГЛОБА ПТАХІВ

О. О. Мельник¹

¹Національний університет біоресурсів і природокористування України, Київ, Україна
E-mail: melnik_oo@nubip.edu.ua

У статті наведені результати комп'ютерно-томографічних досліджень біоморфологічних особливостей внутрішньої будови плечового суглоба деяких представників класу птахів, які належать до різних рядів, а саме: Ряд Фламінгоподібні Ordo Phoenicopteriformes (рожевий фламінго *Phoeniconais roseus*), Ряд Гусеподібні Ordo Anseriformes (Лебідь-шипун *Cygnus olor*, свійська гуска *Anser anser* var. *domestica*), Ряд Соколоподібні Ordo Falconiformes (орлан білохвостий *Haliaeetus albicilla*, малий підорлик *Aquila pomarina*, борівітер *Falco tinnunculus*), Ряд Куроподібні Ordo Galliformes (перепілка *Coturnix coturnix*, свійська курка *Gallus gallus* var. *domestica*, свійський індик *Meleagris gallopavo* var. *domestica*, цесарка *Numida meleagris*), Ряд Горобцеподібні Ordo Passeriformes (крук *Corvus corax*, підкоришник короткопалий *Certhia brachydactyla*).

Ключові слова: біоморфологія, плечовий суглоб, птахи, комп'ютерна томографія, остеомери.

Вступ

Слід зазначити, що початок морфологічного вивчення скелета сучасних птахів був покладений фундаментальними роботами М. Фюрбрінгера, Х. Гадова і Е. Селенки [1; 2; 3]. Розглядаючи як кінцеву мету своїх досліджень розробку зоологічної систематики, ці автори акцентували увагу на порівняльно-анатомічних особливостях елементів скелета у окремих представників всіх рядів класу птахів. Докладний опис топографії і

макроскопічної будови кісток плечового поясу, виконаний М. Фюрбрінгером [1], продовжує залишатися до теперішнього часу основою для формування загальних і конкретних уявлень про його анатомію у представників окремих рядів зокрема і класу птахів загалом [4].

Матеріал і методи досліджень

Комп'ютерно-томографічні дослідження проводились на базі Вроцлавського

природничого університету (Вроцлав, Польща), які дали нам можливість створити 3-D моделі взаєморозташування скелетних структур плечового суглоба та встановити раніше невідомі особливості їх будови. Матеріалом для наших досліджень були кістки які утворюють плечовий суглоб птахів, а саме: лопатка, плечова кістка, коракіод та ключиця. Які належали птахам з різних рядів, а саме: рожевий фламінго (*Phoenicopterus roseus*), лебідь-шипун (*Cygnus olor*), свійська гуска (*Anser anser var. domestica*), орлан білохвіст (*Haliaeetus albicilla*), малий підорлик (*Aquila pomarina*), боривітер (*Falco tinnunculus*), перепілка (*Coturnix coturnix*), свійська курка (*Gallus gallus var. domestica*), свійський індик (*Meleagris gallopavo var. domestica*), цесарка (*Numida meleagris*), крук (*Corvus corax*), підкоришник короткопалий (*Certhia brachydactyla*). Матеріал для досліджень був отриманий з наукових фондів кафедри анатомії Вроцлавського природничого університету та

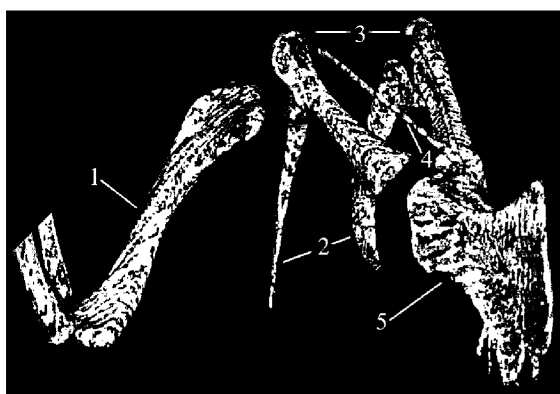


Рис.1. Комп'ютерна томографія скелетних структур плечового суглоба свійського індика: 1 – плечова кістка та її остеомери; 2 – лопатки та їх остеомери; 3 – коракіоди та їх остеомери; 4 – вилочка та її остеомери; 5 – грудна кістка.

Слід зазначити, що ці остомери мають вигини. Вигини остеомерів у різних кісткових структурах плечового суглоба досліджених видів птахів мають різну форму і вигинаються під різними, але не гострими кутами. Проведені дослідження дають нам змогу припустити, що остеомери поділяються на тверді і м'які і чергуються між собою. Наше припущення ґрунтується на тому, що під час проходження рентгенівських променів комп'ютерного томографа одні остеомери залишаються видимими, а інші ні. Однак, ці питання потребують більш поглиблених як комп'ютерно-томографічних, так і мікромагнітно-резонансних досліджень. На підтвердження деяких результатів наших досліджень, за допомогою комп'ютерної томографії було встановлено, що у деяких птахів розташування трабекул у плечовій кістці має

кафедри анатомії, гістології і патоморфології тварин ім. акад. В. Г. Касьяненка Національного університету біоресурсів і природокористування України. Відібраний матеріал для досліджень був представлений у кількості 3 представники від кожного виду.

Результати та їх обговорення

Дослідження птахів, що належать до різних рядів (рожевий фламінго, лебідь-шипун, свійська гуска, орлан білохвіст, малий підорлик, боривітер, перепілка, свійська курка, свійський індик, цесарка, крук, підкоришник короткопалий) дали змогу візуалізувати скелетні структури плечового суглоба у природному їх положенні в тілі, а також побачити раніше невідомі особливості будови цих структур. Так, було встановлено, що кісткові структури плечового суглоба складаються з кісткових кілець, що мають міомероподібну форму – складаються з кільцевих остеомерів (Рис. 1-2).




Рис. 2. Комп'ютерна томографія скелетних структур плечового суглоба перепілки: 1 – плечова кістка та її остеомери; 2 – лопатка; 3 – коракіод та його остеомери; 4 – вилочка та її остеомери.

своєрідну орієнтацію, яка за своєю формою певною мірою нагадує орієнтацію м'язових волокон у двоперистих м'язах (Рис. 3-4). Найбільш чітко це виражено у лебедя-шипуну у проксимальній частині плечової кістки. Причому орієнтація цих «волоконоподібних» трабекул спрямована проксимально. подібно, але у значно меншій мірі це спостерігається у рожевого фламінго. Однак орієнтація трабекул є дистальною. У досліджених свійської курки та крука такої орієнтації трабекул не спостерігається. Коракіоди цих птахів характеризуються здебільшого повздовжньо розташованими трабекулами, у деяких з досліджених видів (лебідь-шипун) зустрічаються і поодинокі поперечні трабекули, це так звані трабекулярні балки.

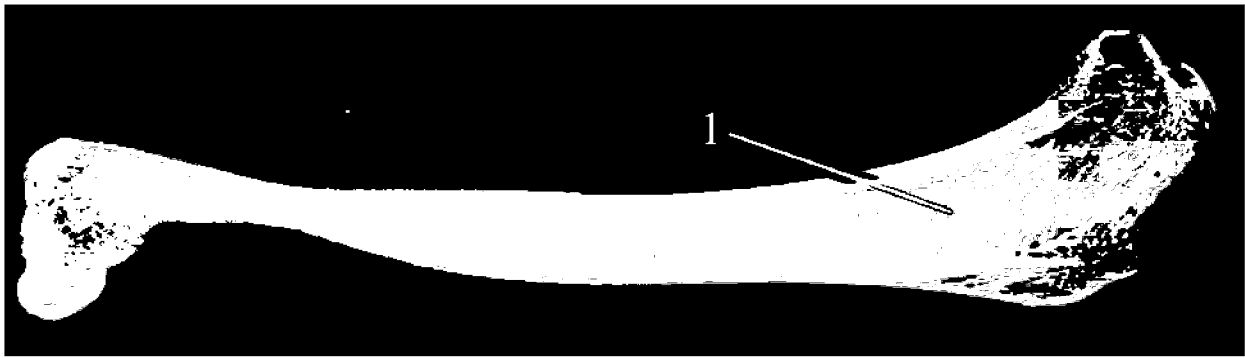


Рис. 3. Комп'ютерна томографія плечової кістки лебедя-шипуня: 1 – проксимальна орієнтація трабекул.



Рис. 4. Комп'ютерна томографія плечової кістки рожевого фламінго: 1 – дистальна орієнтація трабекул.

Комп'ютерно-томографічні дослідження підтвердили те, що компактна речовина, зокрема трубчастих скелетних структур плечового суглоба, має здебільшого рівномірну товщину з усіх боків по всьому периметру цих структур. Однак слід зазначити, що, як це вже зазначалося вище, особливості внутрішньої будови скелетних елементів плечового суглоба потребують більш поглиблених як комп'ютерно-томографічних так і магнітно-резонансних досліджень і на значному порівняльно-анатомічному матеріалі.

Комп'ютерно-томографічні дослідження підтвердили те, що компактна речовина, зокрема трубчастих скелетних структур плечового суглоба, має здебільшого рівномірну товщину з усіх боків по всьому периметру цих структур. Однак слід зазначити, що, як це вже зазначалося вище, особливості внутрішньої будови скелетних елементів плечового суглоба потребують більш поглиблених як комп'ютерно-томографічних так і магнітно-резонансних досліджень і на значному порівняльно-анатомічному матеріалі.

Висновки

Підсумовуючи викладене, слід зазначити, що проведеними комп'ютерно-томографічними дослідженнями встановлено, що:

1. Кісткові структури плечового суглоба складаються з кісткових кілець міомероподібної форми, котрі можна назвати кільцевими остеомерами. Вигини остеомерів у різних кісткових структурах плечового суглоба досліджених видів птахів мають різну форму і вигинаються під різними кутами, що ніколи не бувають гострими. Остеомери, на нашу думку, поділяються на тверді і м'які, які чергуються між собою.

2. У деяких птахів розташування трабекул у плечовій кістці має своєрідну, косу відносно повздожньої осі кістки, орієнтацію, яка за формою нагадує орієнтацію м'язових волокон у двоперистих м'язах. Розташування цих трабекул формує «ялинкоподібну» конструкцію, вершина якої може мати як проксимальний, так і дистальний напрямки.

3. Коракоїди птахів характеризуються здебільшого повздожньо розташованими трабекулами, хоча у окремих випадках зустрічаються і поодинокі поперечні трабекули, – так звані трабекулярні балки.

4. Комп'ютерно-томографічні дослідження підтвердили те, що компактна речовина, зокрема трубчастих скелетних структур плечового суглоба, має здебільшого рівномірну товщину з усіх боків по всьому периметру цих структур.

References

1. Fürbringer M. Untersuchungen zur Morphologie und Systematik der Vögel / M. Fürbringer. – Amsterdam, Jena, 1888. – 1751 s.
2. Fürbringer M. Zur vergleichenden Anatomie des Brustschulterapparates und der Schultermuskeln / M. Fürbringer // Z. Naturwiss. – 1902. – Bd. 36. – S. 289 – 736.
3. Gadow H. Bronn's Klassen und Ordnungen des Thier-Reichs. Systematischer Theil / H. Gadow, E. Selenka. – Leipzig, 1893. – Vögel, 2, bd. 6. – 303 s.
4. Мельник О. О. Біоморфологія м'язово-скелетних структур плечового суглоба птахів : дис. ... канд. ветеринарних наук / О. О. Мельник. — Київ : НУБіП України, 2016 р. — 431 с.