

**МІНІСТЕРСТВО ОСВІТИ І НАУКИ УКРАЇНИ
ХАРКІВСЬКА ДЕРЖАВНА ЗООВЕТЕРИНАРНА АКАДЕМІЯ**

**ВЕТЕРИНАРІЯ,
ТЕХНОЛОГІЇ ТВАРИННИЦТВА
ТА ПРИРОДОКОРИСТУВАННЯ**

**Науково-практичний журнал
№1**

Харків – 2018

DIAGNOSTICS OF THE PATHOGENES OF CROP DIGESTING WITH HANDSCAN V8 HIGH VETERINARY ULTRASONIC SCANNER

A. N. Pasternak¹

¹Kharkiv State Veterinary Academy, Kharkiv, Ukraine
E-mail: alinapasternak1805@gmail.com

The article highlights the actual theme –morpho-functional features of the lacteal gland structure of lactation cows. The HandScanV8 ultrasound scanner will be tested. Its high technical capabilities, the presence of a convective multifrequency sensor will give an opportunity to get a clear picture of the lacteal gland of lactation cows and describe the organ change at the structural level. The description of the pictures of both healthy animals and the presence of different types of mastitis is given.

With the development of pathology, the density of tissues changes, and uncharacteristic formations may occur. When inflammation of the lacteal gland, or mastitis, there are changes in the parenchyma of the udder, which affects the quality of milk and its quantity. In this connection, it is extremely important to carry out a quick and accurate diagnosis of the diseases of the udder, which will also enable them to predict their further course

The group of animals studied included cows with clinically healthy lacteal gland without raising the level of somatic cells in milk samples (n = 10), as well as cows with acute or chronic inflammation in one quarter of the lacteal gland (n = 10). Commonly accepted clinical methods were used to assess the condition of the lacteal gland. Before starting a study using the ultrasound scanner, the skin in the area of the milk mirror and the lateral surface of the membrane on both sides were thoroughly cleaned of contamination. Then the skin of the castle was wetted with water, and a layer of an acoustic gel was applied to the sensor head. The sensor was placed perpendicularly to the skin of the study area of the udder and changed the angle of inclination and the direction of oscillation of the sound beam to obtain the optimal image, which was fixed using the program «freeze». Total 20 cows were examined.

Data obtained after processing of echograms showed that the ultrasonographic texture of the parenchyma of the healthy lacteal gland of the lactation cow has a hypoechoic structure. Milk ducts, tanks and blood vessels are recognized as anechoic channels and antra. Milk ducts, unlike blood vessels, do not have expressed echogenic walls and differ in more distorted trajectories. Ultrasonograms of cows with normal morpho-functional status of the lacteal gland are characterized by moderate hypoechogenicity. In the presence of hidden forms of mastitis, we note the dark, hypoechoic regions enlarged in size of the alveoli. In the fibrinous form of the mastitis, flakes and clays of casein, which are secret, undergo ultrasound scan, appear in the lumen of the extended milk ducts in the form of echogenic inclusions up to 1.5 cm in diameter.

In cows suffering from catarrhal mastitis, the mucous membrane of the milk tank and milk ducts is affected. This is reflected in the sonographic picture of parenchyma with the appearance of expressed heterogeneity. There is a sharp increase in the lumen of the milk ducts with the simultaneous thickening of their walls. Serous mastitis has evenly expressed hypo- and hyperhericity, with a slight increase in the lumen of the milk ducts.

Key words: ultrasound, udder, cow, mastitis, lactation.

ДІАГНОСТИКА ПАТОЛОГІЙ МОЛОЧНОЇ ЗАЛОЗИ ВИСОКОПРОДУКТИВНИХ КОРІВ ВЕТЕРИНАРНИМ УЛЬТРАЗВУКОВИМ СКАНЕРОМ HANDSCAN V8

А. М. Пастернак¹

¹Харківська державна зооветеринарна академія, Харків, Україна
E-mail: alinapasternak1805@gmail.com

Стаття висвітлює актуальну тему – морфо-функціональні особливості структури молочної залози лактуючих корів. Буде випробувано у роботі ультразвуковий сканер HandScanV8. Наводиться характеристика знімків як здорових тварин, так і при наявності різних видів маститу.

Ключові слова: ультразвук, молочна залоза, корова, мастит, лактація.

Вступ

Ультразвукове сканування це сучасний, перспективний, неінвазивний метод дослідження внутрішніх органів. Застосування для діагностики патологічних процесів ультразвуку ґрунтується на його здатності відбиватися від тканин з різною інтенсивністю, залежно від їх звукопровідності. Даний метод діагностики знайшов широке застосування у ветеринарній практиці як серед дрібних тварин, так і при роботі з великими.

При розвитку патології змінюється щільність тканин, а також можуть виникати нехарактерні утворення. При запаленні молочної залози, або маститі, відзначаються зміни в

паренхімі вимені, що впливає на якість молока та його кількість. У зв'язку з цим є надзвичайно важливим проведення швидкої і точної діагностики захворювань вимені, що також дасть можливість прогнозувати їх подальший перебіг. Інформаційні дані, отримані з різних джерел, свідчать про низьку інформативність у висвітленні питання діагностики патологій молочної залози корів за допомогою УЗД.

Завдання дослідження. Метою нашого дослідження було вивчення структури молочної залози корів лактаційного періоду за допомогою УЗД-сканера в нормі і при наявності патологічних змін.

Матеріали і методи дослідження

Робота виконана в 2018 році в умовах ННЦ ХДЗВА, а також господарства «Мрія» СТОВ Куп'янського району Харівської області. Дослідження проведені з використанням ультразвукового ветеринарного сканера HandScanV8 (рис.1). У цьому пристрої для розширення області фокусування і отримання більш якісного зображення з глибиною сканування ≥ 140 мм.




Рис. 1. Ультразвуковий ветеринарний сканер HandScanV8

До групи досліджуваних тварин включили корів з клінічно здоровою молочною залозою без підвищення рівня соматичних клітин в пробах

молока ($n=10$), а також корів, що мають гострий або хронічний запальний процес в одній з четвертей молочної залози ($n=10$). Для оцінки стану молочної залози використовували загальноприйняті клінічні методи. Перед початком дослідження за допомогою УЗД-сканера ділянки шкіри в області молочного дзеркала і бічний поверхні вимені по обидва боки ретельно очищали від забруднення. Потім шкіру вимені змочували водою, а на головку датчика наносили шар акустичного гелю. Розміщували датчик перпендикулярно шкірі досліджуваної ділянки вимені і змінювали кут нахилу та напрямок коливань звукового променя до отримання оптимального зображення, яке фіксували за допомогою програми «заморожування». Всього досліджено 20 корів.

Результати та їх обговорення

Дані, отримані після обробки ехограм показали, що ультрасонографічна текстура паренхіми здорової молочної залози лактуючої корови має гіпоехогенну структуру. Молочні ходи, цистерни та кровоносні судини розпізнаються у вигляді анехогенних каналів та порожнин. Молочні ходи, на відміну від кровоносних судин, не мають виражених ехогенних стінок і відрізняються більш викривленими траєкторіями. Ультрасонограми зображені на рисунках 2- 6.

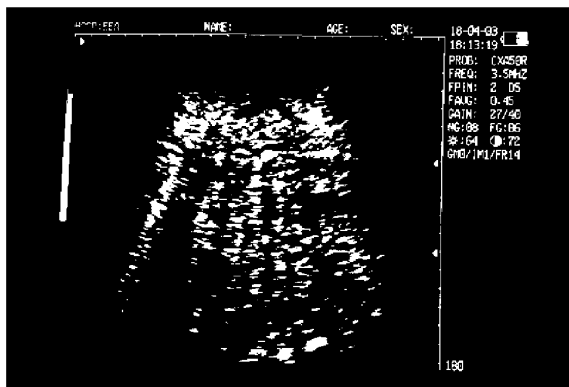


Рис. 2. Ультрасонограма молочної залози корови з нормальним морфо-функціональним станом.

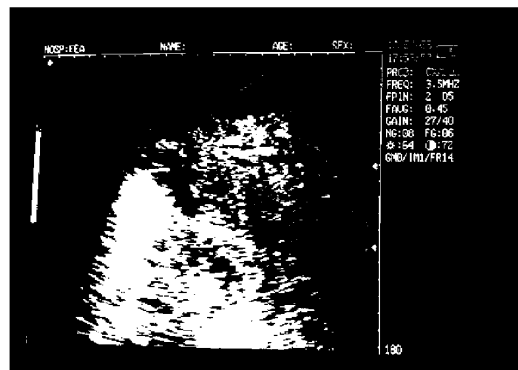


Рис. 3. Ультрасонограма молочної залози корови з прихованим (субклінічним) маститом.

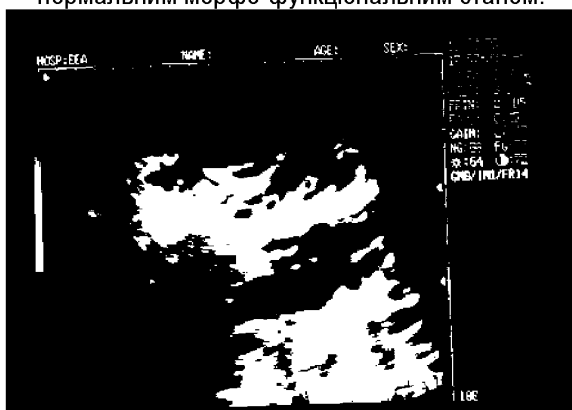


Рис. 4. Ультрасонограма молочної залози корови з фібринозним маститом

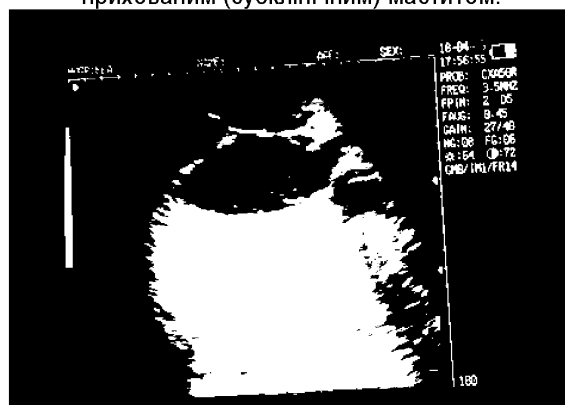

Рис. 5. Ультрасонограма молочної залози корови з катаральним маститом

Ультрасонограми корів з нормальним морфо-функціональним станом молочної залози характеризуються помірною гіпоехогенністю.

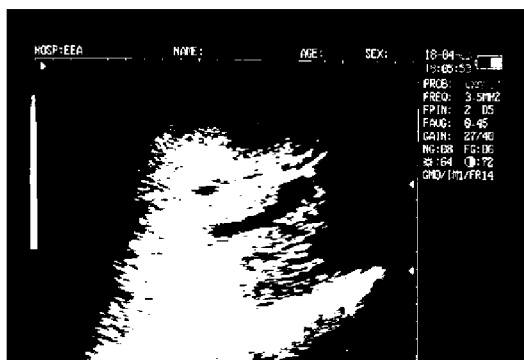


Рис. 6. Ультрасонограма молочної залози корови з серозним маститом

При наявності прихованих форм маститу відмічаємо темні, гіпоехогенні ділянки збільшених у розмірі альвеол.

При фібринозній формі маститу пластівці і згустки казеїну, що знаходяться у секреті, при ультразвуковому скануванні проявляються в

просвіті розширених молочних ходів у вигляді ехогенних включень діаметром до 1,5 см.

У корів, хворих на катаральний мастит, уражається слизова оболонка молочної цистерни і молочних ходів. Це відбивається в сонографічній картині паренхіми появою вираженої гетерогенності. Відзначається різке збільшення просвіту молочних проток з одночасним потовщенням їх стінок.

Серозний мастит має рівномірно виражену гіпо- та гіперехогенність, з незначним збільшенням просвіту молочних проток..

Висновки

1. Ветеринарний ультразвуковий сканер HandScanV8 завдяки технічним можливостям дозволяє отримати більш чітке та точне зображення, що дозволяє диференціювати клінічні мастити.

2. УЗД діагностика дозволяє дослідити будову внутрішніх структур молочної залози та зафіксувати їх зміни на початковій стадії запального процесу.

3. Метод ультразвукографії є досить інформативним при мамологічному дослідженні корів.

References

1. Пастернак А. М. Ультрасонографічне та термографічне дослідження молочної залози корів у період лактації / А. М. Пастернак, В. П. Кошевой // Проблеми зооінженерії та ветеринарної медицини : збірник наукових праць Харківської державної зооветеринарної академії. – 2012. – Вип. 24, ч. 2. – С. 218-221.
2. Пастернак А. М. Диференційна діагностика серозного, катарального, гнійного та фібринозного маститів у корів з використанням УЗД-сканера та тепловізора / А. М. Пастернак, В. П. Кошевой // Проблеми зооінженерії та ветеринарної медицини : збірник наукових праць Харківської державної зооветеринарної академії. – Харків : РВВ ХДЗВА, 2012. – Вип. 25, ч. 2. – С.142-147.
3. Комп'ютерна програма диференційної діагностики патологічних процесів молочної залози корів лактаційного періоду / А. М. Пастернак, В. П. Кошевой та ін. // Проблеми зооінженерії та ветеринарної медицини : збірник наукових праць Харківської державної зооветеринарної академії. – Харків : РВВ ХДЗВА, 2013. - Вип. 26, ч. 2 – С. 125-133.
4. Thrall. Textbook of veterinary diagnostic radiology / Thrall. - Printed in the United States of America, 2007. - 832 p.

UDC 616.36-002-02:615.2

EFFECT OF ALTAN ON METABOLISM OF LIVER IN LABORATORY ANIMALS WITH EXPERIMENTAL HEPATITIS CAUSED BY PARACETAMOL

A. D.Gordienko¹, A. S.Karnau¹

¹Kharkiv state zooveterinary academy, Kharkiv, Ukraine

The results of the effect of the polyphenol drug, altan tablets, at the dose of 1,0 mg/kg (the sum of elagotanins from the cones of alder sticky on the biochemical values of liver and blood serum when the liver of the rats was damaged by paracetamol at the dose of 2,5g/kg have been presented in the article. The damage of the liver by paracetamol was accompanied by the significant disorder of its functional state. Thus, the increase in the activity of the enzyme AIAT by 1,4 times pointed to the development of hepatocyte cytolysis. The increase in the activity of alkaline phosphatase (AP) in the blood serum by 1,9 times was detected and it was connected with the release of AP from the affected hepatocytes due to the toxic action of the drug. Paracetamol inhibited bile-formation and bile secretion functions of the liver. The indices of the bile secretion rate and the bile acid content greatly decreased by 1,6 and 1,4 times, respectively. The changes from the side of cholesterinogenesis were less expressed. Due to the paracetamol action the disorder of the carbohydrate metabolism, namely, the content of glycogen in the liver of the animals was 2, 4 times as low as its content in the liver of intact animals. Acute damage of the liver was accompanied by the inhibition of the protein-synthetic function of the liver. The content of protein in the blood serum significantly decreased by 1,8 times. Though the content of TBA- reactive products was not changed, the disorders of the