

Слизова оболонка тьмяна нерівномірно потовщена, некротизована та мала велику кількість виразок. На яєчниках виявляли міхурці, що мали прозорі оболонки, наповнені сіруватою рідиною, об'ємом 0,3 мл.

Висновки

1. На підставі комплексу патолого-анатомічних змін, виявлених під час розтину трупів, а саме: гострий пієлонефрит, гнійний цистит, гострий

катаральний гастроентерит, серозний лімфаденіт брижових лімфовузлів, геморагічні інфаркти в селезінці, кісти яєчників, зернистої та жирова дистрофія печінки і міокарда, вважаємо, що тварина загинула внаслідок ускладнень викликаних піометрою.

Перспективи подальших досліджень. Авторами планується провести гістологічні дослідження відібраного патологічного матеріалу.

References

- Dyulger, G. P., Sibileva, Yu. G., & Novik, E. S. (2008) Piometra u sobak. *Veterinariya*, 2, 39. (in Russian).
Zon, G. A., Skrypka, M. V., & Ivanovs'ka, L. B. (2009). *Patologoanatomichnyj roztyln tvaryn: Navchal'nyj posibnyk*. Donec'k, PP Glazunov R. O., 189 (in Ukrainian).
Parshin, A. A., Sobolev, V. A., & Sozinov, V. A. (2005). *Hirurgicheskie operatsii u sobak i koshek*. Moskva: Akvarium-Print, 232 (in Russian).
Stepanova, Z. N., & Pahomov, S. P. (2010). *Prakticheskie umeniya po akusherstvu i ginekologii*. Moskva: Feniks, 325 (in Russian).
Tilli, L., & Smit, F. (2001). *Bolezni sobak i koshek: Konsultatsii za 5 minut*. Moskva: Akvarium LTD, 208 (in Russian).

UDC 619:615.099.07:615.28:636.7

doi: 10.31890/vtpp.2018.02.35

HISTOLOGICAL CHANGES IN DOGS WITH ACUTE POISONING WITH ISONIAZID

V. G. Pavlunko¹, N. N. Omelianenko², S. E. Garkusha², D. M. Klimenko²

¹State Research Institute of Laboratory Diagnostics and Veterinary and Sanitary Expertise, Kiev, Ukraine

²National University of Life and Environmental Sciences of Ukraine,
Kiev, Ukraine

Currently, the incidence of poisoning in both homeless and domestic animals has increased dramatically. Lures containing toxic substances for animals are scattered in parks and courtyards by persons who call themselves fighters against stray animals. Also cases of poisoning of guard dogs guarding a house in the private sector for the purpose of further robbery have become more frequent. And although the animals are specially trained, they are also amenable to the lures of fraudsters.

Most of the reported cases of poisoning is isoniazid (Tubazid) poisoning. This is reported in the newspapers and spoken on television. This drug is available without a prescription and is quite cheap, which makes it more accessible for inappropriate use in the preparation of poisonous baits. Isoniazid is not dangerous for humans, and for dogs it is very harmful, as it has a strong toxic effect on the entire body of the animal.

Poisoning cats are also found, but extremely rare. They tolerate the toxic effect of the drug more easily, because they need a higher concentration of isoniazid in the blood than dogs.

In addition, dogs are less capricious and picky about food, and pick up food on the street, which also increases the risk of poisoning.

The American Society for the Prevention of Cruelty to Animals Isoniazid is included in the list of the ten most dangerous drugs for pets due to its strong toxic effect on dogs.

The overwhelming majority of publications on isoniazid poisoning in dogs are devoted to clinical

diagnosis, treatment and prevention, and histological changes are described incompletely and superficially, but they are an important step in the evaluation of the toxic effect of isoniazid.

The aim of our work was to accurately and in detail describe and study histological changes in dogs who died in acute isoniazid poisoning.

The work was performed on the basis of the pathomorphological department of the State Research Institute for Laboratory Diagnostics and Veterinary and Sanitary Expertise and the Department of anatomy, histology and pathological morphology of animals named V. Kasianenko of the National University of Life and Environmental Sciences of Ukraine.

The material for research was the corpses of three stray dogs who died suddenly. When performing work applied pathological and histological methods of research. Postmortem autopsies of dogs were performed by partial evisceration. Histological studies were conducted by standard methods.

As a result of the research, it was found that acute poisoning with isoniazid is characterized by desquamation of the stomach epithelium, venous hyperemia of the liver, atrophy and necrosis of the epithelium of the renal tubules, edema of the lungs, fragmentation and fatty myocardial dystrophy, hyperemia and cerebral edema.

Key words: pathologoanatomical autopsy, dogs, poisoning, isoniazid, histological studies, stomach, liver, kidneys, lungs, heart.

ГІСТОЛОГІЧНІ ЗМІНИ У СОБАК ЗА ГОСТРОГО ОТРУЄННЯ ІЗОНІАЗИДОМ

В. Г. Павлушко¹, М. М. Омеляненко², С. Є. Гаркуша², Д. М. Клименко²

¹Державний науково-дослідний інститут з лабораторної
діагностики та ветеринарно-санітарної експертизи, Київ, Україна

²Національний університет біоресурсів
і природокористування України, Київ, Україна

В статті представлені результати гістологічних змін у собак за гострого отруєння ізоніазидом. При виконанні роботи застосовані патолого-анатомічний та гістологічний методи досліджень. Патолого-анатомічний розтин трупів собак виконували методом часткової евісцерації. Гістологічні дослідження проводили за загальноприйнятими методами.

Ключові слова: патолого-анатомічний розтин, собаки, отруєння, ізоніазид, гістологічні дослідження, шлунок, печінка, нирки, легені, серце.

Вступ

Актуальність теми. Діагностика отруєнь собак - це складне, комплексне і в наш час актуальне питання. На даний час дуже відомим та популярним серед дог хантерів став препарат ізоніазид (тубазид), що використовується гуманними лікарями для лікування хворих на туберкульоз. Цей препарат досить швидко всмоктується в тонкій кишці тварини, клінічні ознаки з'являються через півгодини після прийому отрути. Собаки особливо чутливі до ізоніазиду (LD50 = 50 мг/кг живої ваги), оскільки не в змозі метаболізувати його через низьку активність N-ацетилтрансферази (Sukhin, Koval, & Fartushnyu, 1972; Khmelnytskyi, Malynin, & Kutsan, 2012).

Аналіз останніх досліджень і публікацій. Переважна більшість публікацій про отруєння собак ізоніазидом присвячена клінічній діагностиці, лікуванню та профілактиці, а гістологічні зміни описані не повно або поверхнево, але вони є важливим етапом роботи при оцінці токсичної дії ізоніазиду (Drozdova, & Kashin, 2012).

Мета роботи - повний і детальний опис та вивчення гістологічні змін у собак, що загинули за гострого отруєння ізоніазидом.

Матеріал і методи досліджень

Матеріалом для проведення досліджень були трупи трьох безпритульних собак, що загинули раптово.

Унаслідок проведення хіміко-токсикологічного дослідження патологічного матеріалу від трьох трупів собак (шлунок та кишечник з вмістом) виявлено ізоніазид у кількості 1091,7 мкг/кг, 828,07 мкг/кг, 146,04 мкг/кг, відповідно. При виконанні роботи застосовані патолого-анатомічний та гістологічний методи досліджень. Патолого-анатомічний розтин трупів собак виконували методом часткової евісцерації (Zon, Skrypka, & Ivanovs'ka, 2009). Гістологічні дослідження

проводили за загальноприйнятими методиками (Goral's'kyj, Homych, & Kopons'kyj, 2005) використовуючи для цього спеціальне обладнання, а саме: автомат для гістологічної обробки тканин типу «Карусель» модель STP – 120, станцію для заливки в парафін AP 280, ротаційний мікроскоп HM 320 E із системою переносу зрізів для ротаційних мікромів, автомат для фарбування гістозрізів HMS 70, апарат для заключення гістологічних зрізів (Thermo Shandon). Мікроскопію гістопрепаратів проводили із застосуванням мікроскопу Axioskop 40 з програмним забезпеченням. Дослідження були проведені на базі науково-дослідного патоморфологічного відділу Державного науково-дослідного інституту з лабораторної діагностики та ветеринарно-санітарної експертизи та кафедри анатомії, гістології і патоморфології тварин ім. акад. В. Г. Касьяненка Національного університету біоресурсів і природокористування України.

Результати досліджень та їх обговорення

При проведенні гістологічних досліджень у фундальній частині шлунка виявляли десквамацію епітелію слизової оболонки, клітини некротизованого епітелію набряклі, цитоплазма їх гомогенна, мутна, ядра в стані лізису або повного розпаду (Рис. 1).

При дослідженні печінки спостерігали застійну венозну гіперемію. Центральні вени, внутрішньочасточкові капіляри значно розширені і заповнені кров'ю, іноді можна виявити діapedезні крововиливи. На периферії часточок, ближче до міжчасточкової сполучної тканини, гіперемія слабо виражена. Балкова будова окремих часточок порушена. Балки в центрі часточок стоншені.

В нирках, окрім порушення гемоциркуляції, відмічали також атрофію та некроз епітелію каналців нефрона (рис.2). В кровоносних судинах – десквамацію ендотелію, потовщення стінки.




Рис. 1. Десквамація епітелію фундальної частини шлунка (показано стрілкою). Гематоксилін Караці та еозин. Об. 4х, ок. 10х

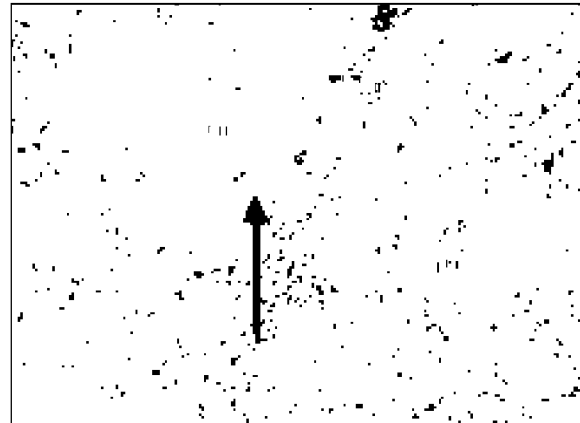


Рис. 2. Нирка – атрофія та некроз епітелію каналців нефрона (показано стрілкою). Гематоксилін Караці та еозин. Об. 20х, ок. 10х

В легенях, при гістологічному дослідженні нами встановлено, що всі кровоносні судини розширені, переповнені кров'ю. Кровоносні капіляри міжальвеолярних перегородок і вен міжчасточкової сполучної тканини були виразно розширені та переповнені клітинами крові, переважно

еритроцитами. Частина міжальвеолярних перегородок руйнувалась чи розривалась, внаслідок чого в паренхімі легень утворювались порожнини різних розмірів і форми, заповнені набряковою рідиною (Рис.3).




Рис. 3. Легені – набрякова рідина в просвіті альвеоли (показано стрілкою). Гематоксилін Караці та еозин. Об. 10х, ок. 10х.




Рис. 4. Фрагментація волокон міокарду (показано стрілкою). Гематоксилін Караці та еозин. Об. 40х, ок. 10х

При гістологічному дослідженні серця ми відмічали фрагментацію волокон, (Рис.4) набряк інтерстиціальної сполучної тканини та деформацію ядер, крововиливи та виражену стромальну жирову дистрофію. В окремих м'язових волокнах спостерігали каріолізис.

Головний мозок набряклий, судини гіперемійовані.

Висновки

1. Гостре отруєння ізоніазидом характеризується десквамацією епітелію шлунка, венозною гіперемією печінки, атрофією та некрозом епітелію каналців нирок, набряком легень, фрагментацією та жировою дистрофією міокарду, гіперемією та набряком головного мозку.

2. Виявлення ізоніазиду у вмісті шлунка та кишок підтверджує припущення про отруєння.

Перспективи подальших досліджень.

Авторами планується провести гістохімічні дослідження відібраного патологічного матеріалу.

References

- Goral's'kyj, L. P., Homych, V. T., & Konons'kyj, O. I. (2005). *Osnovy gistologichnoi' tehniky i morfofunkcional'ni metody doslidzhennj normi ta pry patologijj*. Zhytomyr: Polissja, 288 (in Ukrainian).
- Drozdova, T. S., & Kashin, A. S. (2012). Diagnostika otravleniya sobak izoniozidom v veterinar'nykh laboratoriyakh. *Vestnik Krasnoyarskogo gosudarstvennogo agrarnogo universiteta*, 2, 158-159 (in Russian).
- Zon, G. A., Skrypka, M. V., & Ivanovs'ka, L. B. (2009). *Patologoanatomichnyj rozlyn tvaryn: Navchal'nyj posibnyk*. Donec'k: Glazunov R. O. (in Ukrainian).
- Sukhin, A. P., Koval, G. S., & Fartushnyy, A. F. (1972). K voprosu o sudebno-khimicheskom analize na tubazid. *Sud.-med. ekspert.*, 1, 46-48 (in Russian).

Khmelnitskyi, H. O., Malynin, O. O., & Kutsan, O. T. (2012). *Veterynarna toksykologhiia*. Kyiv: Ahrarna osvita, 352 (in Ukrainian).

UDC 636.31/34:636

doi: 10.31890/vtpp.2018.02.36

FODDER CROPS AS PROSPECTIVE SOURCES OF BIOLOGICALLY ACTIVE COMPOUNDS IN INDUSTRIAL LIVESTOCK BREEDING

V. I. Gnoevoy¹, I. V. Hnoievyi¹, V. G. Prudnykov¹, T. M. Danilova¹
V. S. Kyslychenko², I. G. Gurieva², S.Yo. Vovk³

¹Kharkiv State Zooveterinary Academy, Kharkiv, Ukraine
Academitchna street, 1, Mala Danilivka, Dergachi district, Kharkiv region, Ukraine, 62341

E-mail: K64.070.02_hdzva@i.ua

²National University of Pharmacy, Kharkiv, Ukraine

Pushkin Str. 53, Kharkiv, 61000

E-mail: cnc@nuph.edu.ua

³Institute of Agriculture and Livestock of the Carpathian region, Lviv, Ukraine

Obroshino, Pustomytivsk district, Lviv region, 81115

E-mail: vovkstah@gmail.com

The objects of our study were the green mass of soybean (*Glycine hispida* (Moench) Maxim.) and its individual parts – leaves, stems, pods and seeds – of different widely distributed in Ukraine varieties, and leaves and roots of a relatively new fodder culture – tyfon (*Brassica campestris* f. *biennis* DC. × *B. rapa* L.) – a hybrid of Chinese cabbage and turnip which is not yet widely used as an industrial fodder crop in Ukraine.

General identification tests, paper chromatography and TLC were used for identification of phenolic compounds in different parts of vegetative mass of soybean. The quantitative content of phenolic compounds was determined spectrophotometrically.

The quantitative content of BAC in tyfon leaves was determined using the following methods: polysaccharides were studied gravimetrically, the sum of carboxylic acids and the sum of oxidizable polyphenols were determined titrimetrically, the quantity of flavonoids, hydroxycinnamic acids, polyphenols calculated on gallic acid, steroidal compounds, carotenoids and chlorophylls a and b was determined spectrophotometrically. Gas chromatography allowed to study the carboxylic acids, steroidal compounds and volatile compounds in details [9].

Effectiveness of corn-soybean silage usage as a component of forage mixtures for high-producing cows was studied at the State Enterprise Research Farm "Kutuzivka" in Kharkiv region (Ukraine) using the livestock population of 1050 cows. The record of gross milk yield of the herd and fat content of the milk was kept daily.

We have set the following tasks:

- To carry out preliminary phytochemical study of qualitative composition of soybean and tyfon plant material;

- To determine the quantitative content of BAC of phenolic nature in different parts of soybean plant and steroidal compounds of tyfon vegetative mass;

- To define a connection between the presence of the abovementioned groups of BAC in fodder and productive properties of livestock.

It should be mentioned that the corn-soybean silage has shown positive influence on the reproductive function of cows. Thus, in 2001-2002 before feeding cows by corn-soybean silage at the dairy unit "Kutuzivka" (Kharkiv region, Ukraine) with 1050 cows, the yield of calves was 75 beasts per 100 cows. While at feeding cows by corn-soybean silage in 2003-2006 this index increased to 80 calves per 100 cows, which comprised 6,7%.

In addition to that, we are considering tyfon leaves as a prospective fodder additive. The research carried out has shown, that the plant is the source of phytosterols (with β -sitosterol being the major one – 75,22% of the total amount of steroidal compounds), polysaccharides, and the leaves have rather low content of glucosinolates (as a result of volatile fraction study) that might influence the organoleptic properties. The thick extract of tyfon leaves (obtained with water, in correlation plant material:extragent – 1:5) has shown anabolic activity, and according to K.K.Sydorov toxicity classification it belongs to the class of practically non-toxic compounds.

Key words: soybean, isoflavonoids, cows, butter-fat yielding capacity, productivity.