



UDC 636.1.09:617.57/.58:615.324

## The effect of mesenchymal stem cells and platelet-rich plasma on the course of chronic laminitis in horse: a clinical case

M. O. Malyuk<sup>1</sup>, Yu. O. Kharkevych<sup>1</sup>, E. P. Brusko<sup>2</sup>, R. R. Bokotko<sup>1</sup>, V. V. Kovpak<sup>1</sup>,  
A. Y. Mazurkevych<sup>1</sup>

<sup>1</sup>National University of Life and Environmental Sciences of Ukraine

<sup>2</sup>Equestrian club «Magnat», Ukraine

### Article info

Received 05.07.2021  
Received in revised form  
20.10.2021  
Accepted  
29.11.2021

<sup>1</sup>Department of Surgery and Pathophysiology named after academician I.O. Povazhenko, National University of Life and Environmental Sciences of Ukraine, 03041 Kyiv, Ukraine  
E-mail: [nikolai\\_malyuk@ukr.net](mailto:nikolai_malyuk@ukr.net)

<sup>2</sup>Equestrian club «Magnat», 08321 village Chubynske, Kyiv region, Ukraine

Malyuk, M. O., Kharkevych, Yu. O., Brusko, E. P., Bokotko, R. R., Kovpak, V. V., & Mazurkevych, A. Y. (2021). The effect of mesenchymal stem cells and platelet-rich plasma on the course of chronic laminitis in horse: a clinical case. *Veterinary Science, Technologies of Animal Husbandry and Nature Management*, 8, 34-45, DOI: 10.31890/vttp.2021.08.05.

Laminitis or rheumatic inflammation of the hooves is inflammation of the hoof lamina, in which the connection between the coffin bone and the horny shoe is disrupted as a result of the destruction of the connection between the leaves of the horny wall with the leaves of the base of the hoof skin. The pathogenesis of this disease is quite complex and contradictory. Some authors associate it with the accumulation of biogenic amines in the hoof tissues, while others point to the violation of lamellar microcirculation and the effect of tissue metalloproteinases on the leaves of the horny wall and the base of the hoof skin. Treating horses with laminitis is not an easy task, due to the complex pathogenesis of the disease. Thus, the search for modern treatments of horses with laminitis is an urgent and timely task. The **aim** of our study was to investigate the effect of adipose-derived mesenchymal stem cells and platelet-rich plasma on the course of chronic laminitis in horses. The object of the study was a castrated stallion of a Ukrainian riding breed, 8 years old, with a clinical manifestation of chronic laminitis with detachment of the hoof wall along the border line on the left forelimb. **Materials and methods.** Autologous mesenchymal stem cells were obtained from adipose tissue. A culture of mesenchymal stem cells of adipose tissue in the amount of 12 million cells was injected into the palmar medial digital artery of the injured limb. The introduction was repeated three times, while the cells were suspended in 3 cm<sup>3</sup> of phosphate-buffered saline. The third injection of cells was performed in combination with autologous platelet-rich plasma. **Results:** Active recovery of the hoof wall was observed on the injured forelimb. Coronary fistulas and damage of the hoof joint capsule were healed. The shape of the hoof wall and sole began to normalize. The pulsation of the arteries of the toes has become less pronounced. No corona edema was observed in the area. **Conclusion.** Under the influence of transplanted mesenchymal stem cells and platelet-rich blood plasma, tissue structures of the injured hoof had restored as the clinical and functional state of the injured limb; at the same time, the x-ray picture of the hoof worsens, which is accompanied by irreversible processes in the hoof tissues and its deformation.

**Key words:** horse, chronic laminitis, adipose tissue, mesenchymal stem cells, platelet-rich blood plasma.

## Влияние мезенхимальных стволовых клеток и плазмы крови, обогащенной тромбоцитами, на течение хронического ламинита у лошади: клинический случай

Н. А. Малюк<sup>1</sup>, Ю. О. Харкевич<sup>1</sup>, Е. П. Бруско<sup>2</sup>, Р. Р. Бокотько<sup>1</sup>, В. В. Ковпак<sup>1</sup>,  
А. И. Мазуркевич<sup>1</sup>

<sup>1</sup>Кафедра хирургии и патофизиологии имени академика И.О. Поваженка, Национальный университет биоресурсов и природопользования Украины

<sup>2</sup>Клуб «Магнат», 08321, село Чубинское, Киевская область, Украина.

Ламинит или ревматическое воспаление копыт – это диффузное асептическое воспаление основы кожи копыта, при котором нарушается связь между копытной костью и роговым башмаком в результате разрушения связи листочков роговой стенки с листочками основы кожи. Патогенез данного заболевания достаточно сложен и противоречив. Одни авторы связывают его с накоплением биогеенных аминов в тканях копыт, другие указывают на нарушение ламелярной микроциркуляции и воздействие на листочки роговой стенки и основы кожи копыта тканевых металлопротеиназ. Лечение лошадей с ламинитом – задача непростая, что связано в первую очередь со сложным патогенезом данного заболевания. Таким образом, поиск современных методов лечения лошадей с ламинитом является актуальным и своевременным задачей. **Целью** нашего исследования было изучить влияние мезенхимальных стволовых клеток, полученных из жировой ткани, и богатой тромбоцитами плазмы, на течение хронического ламинита у лошади. Объект исследования – кастрированный жеребец украинской верховой породы, возрастом 8 лет, с клиническим проявлением хронического ламинита с отслойкой копытной стенки по линии каймы на левой передней конечности. **Материалы и методы.** Аутологические мезенхимальные стволовые клетки получали из жировой ткани. Культуру мезенхимальных стволовых клеток жировой ткани в количестве 12 млн клеток вводили в пальмарную медиальную пальцевую артерию поврежденной конечности. Введение повторяли трижды, при этом клетки суспензировали в 3 см<sup>3</sup> фосфатно-буферного раствора. Третье введение клеток было проведено в сочетании с аутологичной плазмой крови, богатой тромбоцитами. **Результаты:** На травмированной передней конечности наблюдалось активное восстановление копытной стенки. Зажили коронарные свищи и повреждение капсулы копытного сустава. Форма стенки и подошвы копыта стала нормализоваться. Пульсация артерий пальцев копыта стала менее выраженной. Отека венчика в области не наблюдалось. **Заключение.** Под воздействием трансплантированных мезенхимальных стволовых клеток и богатой тромбоцитами плазмы крови восстанавливаются тканевые структуры поврежденного копыта и восстанавливается клинко-функциональное состояние поврежденной конечности; при этом ухудшается рентгенологическая картина копыта, что сопровождается необратимыми процессами в тканях копыта и его деформацией.

**Ключевые слова:** лошадь, хронический ламинит, жировая ткань, мезенхимальные стволовые клетки, богатая тромбоцитами плазма крови.

## Вплив мезенхімальних стовбурових клітин та плазми крові, збагаченої тромбоцитами, на перебіг хронічного ламініту у коня: клінічний випадок

М. О. Малюк<sup>1</sup>, Ю. О. Харкевич<sup>1</sup>, Є. П. Бруско<sup>2</sup>, Р. Р. Бокотько<sup>1</sup>, В. В. Ковпак<sup>1</sup>,  
А. І. Мазуркевич<sup>1</sup>

<sup>1</sup>Кафедра хірургії і патофізіології імені академіка І.О. Поваженка, Національний університет біоресурсів і природокористування України

<sup>2</sup>Клуб «Магнат», 08321, село Чубинське, Київська область, Україна.

Під впливом трансплантованих мезенхімальних стовбурових клітин і багатой тромбоцитами плазми крові відновлюються тканинні структури пошкодженого копита і відновлюється клініко-функціональний стан пошкодженої кінцівки; при цьому погіршується рентгенологічна картина копита, що супроводжується незворотними процесами в тканинах копита і його деформацією.

**Ключові слова:** кінь, хронічний ламініт, жирова тканина, мезенхімальні стовбурові клітини, багата тромбоцитами плазма крові.

## Вступ

Ламініт або ревматичне запалення копит – це дифузне асептичне запалення основи шкіри копита, при якому порушується зв'язок між копитною кісткою і роговим черевиком в результаті руйнування зв'язку листочків рогової стінки з листочками основи шкіри (Eades, 2010). Патогенез даного захворювання досить складний і суперечливий. Одні автори пов'язують його з накопиченням біогенних амінів в тканинах копит, інші вказують на порушення ламелярної мікроциркуляції та дію на листочки рогової стінки і основи шкіри копита тканинних металопротеїназ (Katz, & Bailey, 2012; Ross, & Dyson, Eds., 2010).

Лікування коней з ламінітом – завдання непросте, що пов'язано в першу чергу зі складним патогенезом даного захворювання, та є частиною ветеринарної практики в конярстві. Евтаназія коней з запаленням основи шкіри копита є нерідким наслідком ускладнення хвороботворного процесу. Сьогодні науковцями спільно з практикуючими ветеринарними лікарями випробувано багато різних методів лікування коней з даною патологією, зокрема і методів клітинно-регенеративної медицини (Mitchell, Fugler, & Eades, 2014; Angelone et al., 2017). Кожен з цих методів дієвий в меншій чи більшій мірі залежно від конкретного випадку.

Мезенхімальні стовбурові клітини (МСК), як об'єкт клітинно-регенеративної терапії, унікальні тим, що вони є мультипотентними, тобто здатні диференціюватися в кілька типів клітин, включаючи ті, що складають кісткову та сполучну тканини, володіють імуномодулюючими та проангіогенними властивостями (Barberini et al., 2014; Pascucci et al., 2014). Оскільки численні дослідження показали, що терапія стовбуровими клітинами сприяє загоєнню деяких уражень сухожилків, є сподівання, що дана терапія також може бути дієвою при відновленні пошкоджених ламінарних тканин (Renzi et al., 2013). У основі терапії коней з ламінітом за допомогою мезенхімальних стовбурових клітин лежить їх вплив на відновлення листочкового шару стінки копита та наявність у останніх протизапальних ефектів.

При лікуванні коней з ушкодженнями кістково-м'язового апарату та м'яких тканин, в яких обмежене кровопостачання, також використовують плазму крові, збагачену тромбоцитами (Lee, Kim, & Seo, 2018; Angelone et al., 2017; Van Pham et al., 2013). Було продемонстровано позитивний ефект плазми крові, збагаченої тромбоцитами, на проліферативну активність стовбурових клітин в дослідженнях *in vitro* (Xu et al., 2015; Zhang, He, Xiao, & Li, 2011). У ній містяться  $\alpha$ -гранули, які секретують фактори росту, включаючи фактор росту тромбоцитів (PDGF), трансформуючий фактор росту бета (TGF- $\beta$ ) та судинний ендотеліальний фактор росту (VEGF) (Argüelles et al., 2006; Dhurat, & Sukesh, 2014). Перераховані фактори росту стимулюють регенеративні процеси у пошкоджених тканинах. При спільному застосуванні плазми крові, що збагачена тромбоцитами, з мезенхімальними стовбуровими клітинами, можливо досягти синергізму їх терапевтичного впливу на патологічний процес (Gentile, Scioli, Bielli, Orlandi, & Cervelli, 2017; Angelone et al., 2017; Tobita, Tajima, & Mizuno, 2015).

Таким чином, пошук сучасних методів лікування коней з ламінітом є актуальним та своєчасним завданням. З огляду на це, метою нашої роботи було дослідити вплив мезенхімальних стовбурових клітин, отриманих з жирової тканини, та плазми крові, збагаченої тромбоцитами, на перебіг хронічного ламініту у коня.

## Матеріали і методи

Дослідження проводили на базі кінно-спортивного клубу «Сосновий Гай» Бориспільського району Київської області та ННЛ «Центр клітинних технологій у ветеринарній медицині» кафедри хірургії і патофізіології ім. акад. І.О. Поваженка НУБіП України.

Об'єктом досліджень був мерин української верхової породи вагою 550 кг, 8 років, з клінічним проявом ламініту в хронічній стадії з відшаровуванням стінки копита по лінії вінчику на лівій передній кінцівці.

*Анамнестичні дані тварини.* Перші симптоми гострої стадії ламініту передніх кінцівок з'явилися 22 квітня 2020 року. Спостерігалась сильно виражена кульгавість передніх кінцівок, задні кінцівки були підставлені під корпус. Місцева температура копит передніх кінцівок була підвищена, про що свідчили показники безконтактного термометра, пальпаторно відмічалась виражена пульсація пальцевих артерій. Тварині було призначено місцево на кінцівки холод у вигляді пакетів з льодом, спокій (тварина находилась постійно у стійлі без вигулів і примусових рухів) і м'яку підстилку у деннику (шар тирси товщиною 20 см), клиноподібні підкладки під стрілку передніх копит, нестероїдні протизапальні препарати («Ніглумін» – 1.1 мг/кг маси тіла вв вранці та «Локсік 2%» – 0.8 мг/кг маси тіла вв ввечері) курсом на місяць, гепарин – 50 МО/кг маси тіла вв в 1р/день впродовж 5 днів, інфузія фізіологічного розчину NaCl 20 мл/кг маси тіла вв в разово у перший день.

Через місяць біль та пульсація пальцевих артерій у правій передній кінцівці зменшилась, проте у лівій – без змін. Також спостерігався набряк вінчику на обох кінцівках, але особливо

виражений – на лівій передній кінцівці в дорзо-медіальній частині. Через місяць від початку захворювання (26.05.2020 р.), було зроблено рентгенівські знімки лівого копита для контролю положення копитної кістки у капсулі копита та можливої її ротації. За результатами рентгенографічних досліджень, що проводилися з використанням рентгенологічного комплексу «XDR 2» (параметри роботи: 76 Kv, 2.5 mAs), ознак ротації копитної кістки в капсулі копита не спостерігалось, проте виявлено структурні зміни у кістковій тканині, що характеризувались початковим остеопорозом і остеолітичними процесами у копитній кістці (рис. 1).

Тварині 27.05.2020 р. підкували передні кінцівки спеціальними ортопедичними підковками з підкладками та силіконом під стрілку копит. На правій кінцівці спостерігалось клінічне покращення ситуації: біль та пульсація пальцевих артерій зменшилась, тварина почала повноцінно опиратися на кінцівку. Проте стан лівої передньої кінцівки клінічно погіршився: тварина майже не опиралася на кінцівку, спостерігався набряк та потовщення вінчика з медіальної сторони копита з послідуочим формуванням нориці та виділення ексудату з домішками гною. У зв'язку з неефективністю ортопедичної підкови, 16.06.2020 р. зняли підкову з копита лівої передньої кінцівки і на копито назначили м'які ватно-марлеві перев'язки. Попередньо раневу поверхню обробляли 10 % розчином Бетадину. Після того, як було знято підкову, клінічно покращення стану не спостерігалось. Порушення цілісності вінчика прогресувало, що призвело до відшаровування копитної стінки від вінчика дорзо-медіальної частини копита та розростання грануляційної тканини (рис. 2, 21.07.2020 р.)

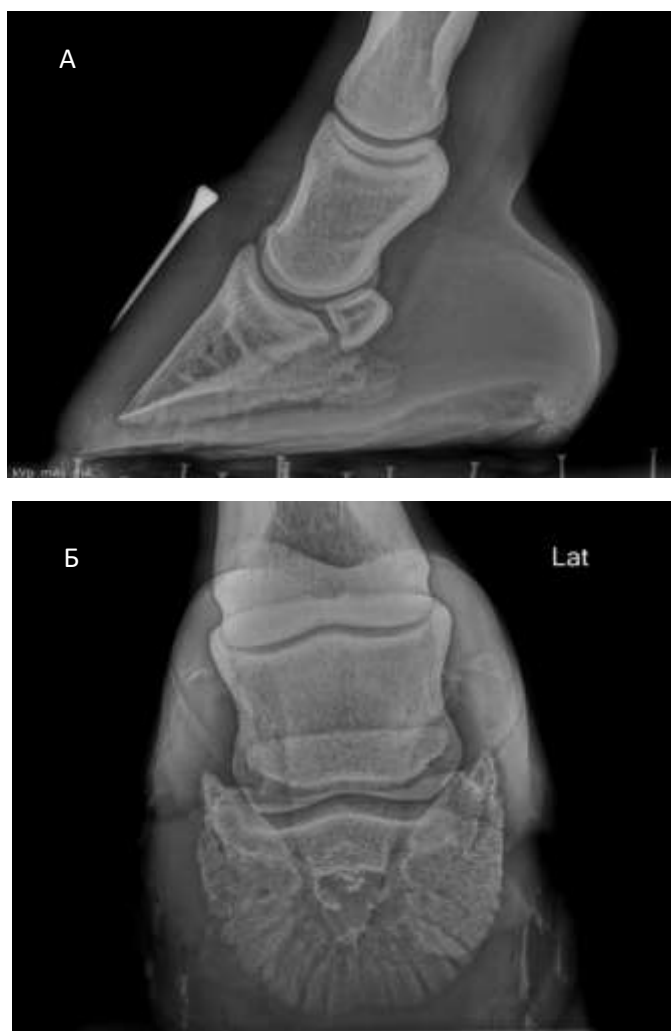

Рис. 1 – Рентгенівські зображення копита лівої передньої кінцівки в латеро-медіальній (А) та дорзо-проксимально-пальмародистальній (Б) косій проекціях

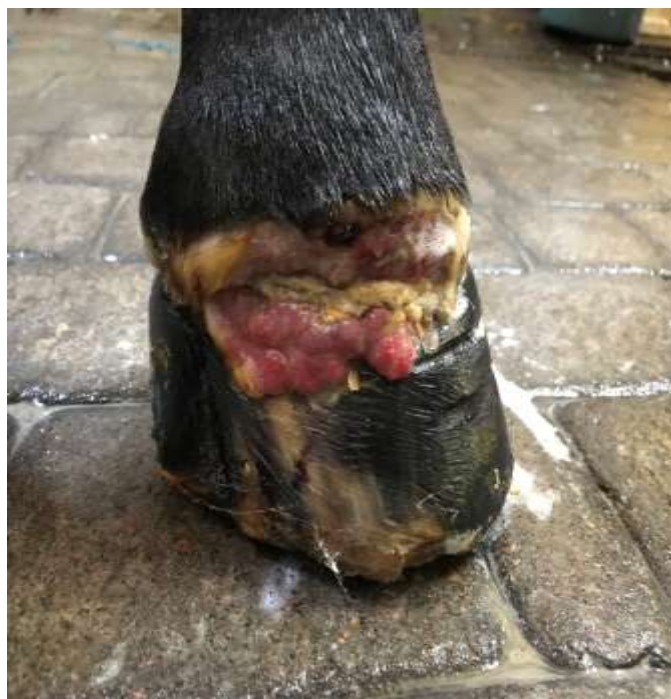

Рис. 2 – Порушення цілісності вінчика, відшаровування копитної стінки від вінчика, розростання грануляційної тканини копита лівої передньої кінцівки

Внаслідок поширення патологічного процесу на капсулу копитного суглобу, вона пошкодилась, внаслідок чого спостерігалось виділення із суглобу назовні синовіальної рідини. Ступінь кульгавості лівої передньої кінцівки стала ще більш вираженою: кінь практично не опирався на ліву передню кінцівку, перенісши всю опору на праву передню кінцівку.

Враховуючи негативну динаміку розвитку патологічного процесу в копиті лівої передньої кінцівки, було запропоновано застосувати стовбурові клітини та плазму крові, збагачену тромбоцитами, з метою стимуляції ангиогенезу та прискорення репаративних процесів в патологічній ділянці.

*Отримання жирової тканини коня.* Мезенхімальні стовбурові клітини отримували з жирової тканини. Жирову тканину відбирали (одноразово) від коня з ламінітом у ділянці зовнішнього горба клубової кістки (маклока). Коня фіксували в стоячому положенні. З метою досягнення седативного та анальгезуючого ефектів коню внутрішньовенно вводили препарат «Медитин 1 %», який застосовували у дозі 0,2–1,2 мл / 100 кг маси тварини. М'які тканини в ділянці розрізу шкіри інфільтрували 2 %-им розчином лідокаїну. Оперативне втручання здійснювали з дотримання правил асептики та антисептики. Виконували розріз шкіри довжиною 5-6 см, у стерильні центрифужні пробірки з фосфатно-буферним розчином за допомогою скальпеля та пінцета відбирали близько 5 см<sup>3</sup> підшкірної жирової клітковини, рану ушивали (рис. 3, 4). Отриманий первинний матеріал доставляли у лабораторію у найкоротші терміни.

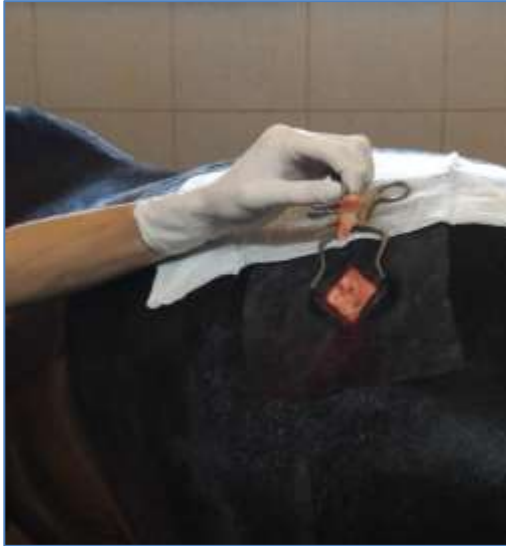

Рис. 3 – Відкрита рана шкіри з доступом до підшкірної жирової тканини

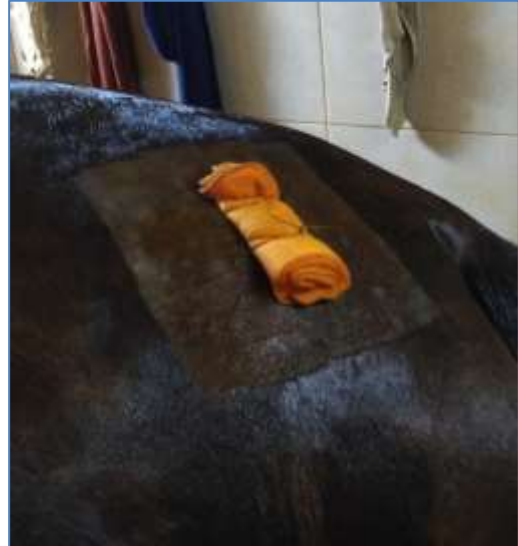

Рис. 4 – Захист рана шкіри з накладеним захисним марлевим валиком

*Отримання культури мезенхімальних стовбурових клітин жирової тканини (МСКЖТ) коня.* Для отримання МСКЖТ коня останню подрібнювали ножицями на фрагменти розміром 4 x 4 мм (рис. 5). З метою дезагрегації жирової тканини її витримували протягом 1 години за температури 37 °С у фосфатно-буферному розчині, який містив 2 мг/см<sup>3</sup> колагенази (тип II) та 4 % бичачого сироваткового альбуміну. Співвідношення тканина/розчин становило 1:4. Після цього суміш оброблених ферментом фрагментів жирової тканини додатково дезагрегували за допомогою магнітної мішалки, суспензію дезагрегованої жирової тканини фільтрували за допомогою стерильної марлевої серветки в центрифужні пробірки та центрифугували протягом 10 хв при 600 g. Надосадову рідину видаляли, до осаду клітин додавали поживне середовище (80 % – середовище Ігла, модифіковане Дюльбекко (DMEM), 20 % – фетальної бичачої сироватки, 10 мкл/мл – антибіотика-антимікотика) та ставили в СО<sub>2</sub>-інкубатор на культивування при t 37 °С та 5%-му вмісті СО<sub>2</sub>.

Заміну культурального середовища здійснювали в міру потреби. Пасажування клітин здійснювали за допомогою розчину трипсину з етилендиметилтетраоцтовою кислотою при досягненні конфлюентності моношару понад 90 % (рис. 6).

Пасажування МСКЖТ здійснювали до III пасажу, після чого клітини піддавали кріоконсервуванню в рідкому азоті з використанням ДМСО.

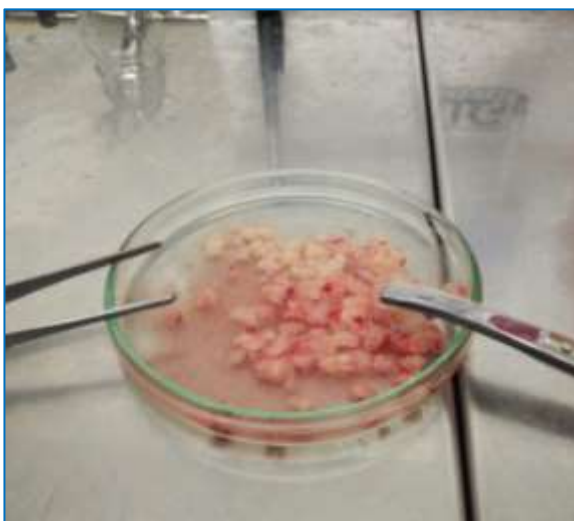

Рис. 5 – Подрібнені фрагменти жирової тканини



Рис. 6 – МСКЖТ коня, III пасаж. Нативний препарат, x 200

*Введення культури мезенхімальних стовбурових клітин жирової тканини коневі.* МСКЖТ III пасажу у кількості 12 млн суспензували у 3 см<sup>3</sup> фосфатно-буферного розчину та вводили у пальмарну медіальну пальцеву артерію ушкодженої кінцівки (рис. 7, 8). Введення клітин III пасажу у такій же кількості повторювали двічі з інтервалом у 4 тижні (перше введення МСК виконували 24.07.2020 р., друге – 07.08.2020 р.). Третє введення МСК у кількості, аналогічній двом попереднім введенням, здійснювали сумісно з аутологічною плазмою крові, збагаченою тромбоцитами, через 2 місяці після останнього введення клітин (09.10.2020 р.). При цьому плазма крові слугувала в якості розбавника МСК.

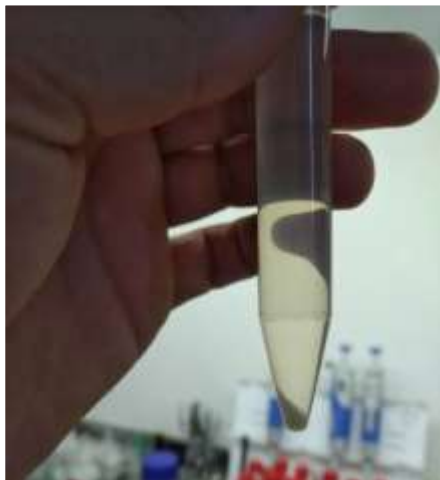


Рис. 7 – Осаджені центрифугуванням МСКЖТ коня, III пасаж. Нативний препарат

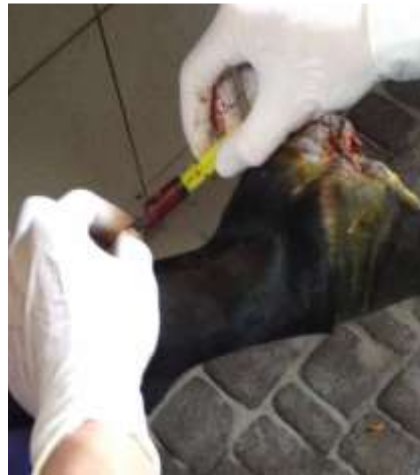

Рис. 8 – Процес введення МСКЖТ у медіальну пальцеву артерію коня

*Отримання плазми крові, збагаченої тромбоцитами, у коня.* Периферичну кров коня відбирали за допомогою пробірок для збору крові об'ємом 4,5 мл, що містили 0,5 мл розчину цитрату. Для отримання PRP використовували двоступеневий метод центрифугування крові. При цьому перше центрифугування здійснювали при 200 г протягом 15 хв. Шар багатий тромбоцитами плазми та лейкоцити відбирали. Суспензію знову центрифугували при 900 г протягом 15 хв. Супернатант видаляли, залишаючи на дні пробірки 3 мл плазми, збагаченої тромбоцитами.

*Результати клінічних та рентгенографічних досліджень застосування клітинно-регенеративної терапії при ламініті.* Права передня кінцівка на початку виникнення патологічного процесу мала меншу ступінь ушкодження структури тканин копита, тому за період клінічного спостереження за твариною відновилась без місцевих втручань у копито.

На лівій передній кінцівці станом на 29.11.2020 р. спостерігалась активна репарація рогової стінки копита. Нориці вінчика та ушкодження капсули копитного суглобу загоїлись. Форма стінки та підшва копита почала нормалізуватись (рис. 9, 10).



Рис. 9 – Стан рогової стінки копита через 4 місяці (29.11.2020 р.) після першого введення МСК (24.07.2020 р.)

Пульсація пальцевих артерій стала менш вираженою. Набряку вінчика в ділянці пута не спостерігалось.

Тварина в спокої повністю опирається на пошкоджену кінцівку. Кульгавість спостерігається лише при ході на твердій основі (асфальт, бетон), проте на м'якій (пісок, тирса) – тварина не кульгає. На інших алюрах (рись або галоп) тварину не досліджували.

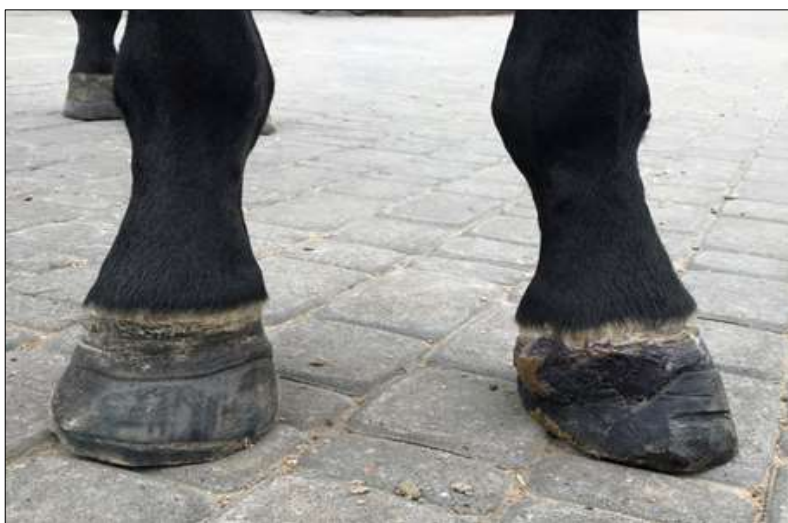

Рис. 10 – Тварина в спокої повністю опирається на пошкоджену (ліву) кінцівку

Разом з тим, з відновленням функціональної активності лівої передньої кінцівки, рентгенографічне дослідження копита виявило периартикулярну реакцію з формування остеофітів (рис. 11, біла стрілка) та прогресування ротації в копитній капсулі копитної кістки (рис. 11, ab). В копитній кістці спостерігаються остеолітичні процеси (рис. 12, чорна стрілка), деформація копитної капсули та утворення прошарків білої лінії (рис. 11, 12, жовта стрілка).

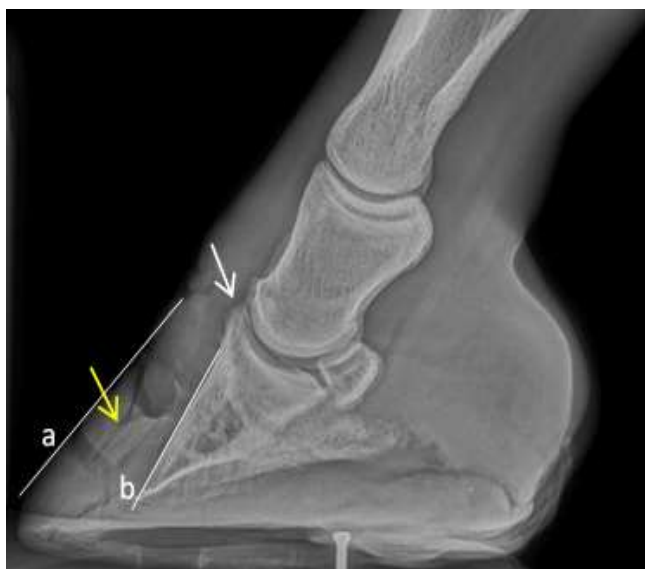

Рис. 11 – Рентгенографічне зображення копита станом на 29.11.2020 р. (латеро-медіальна проекція)



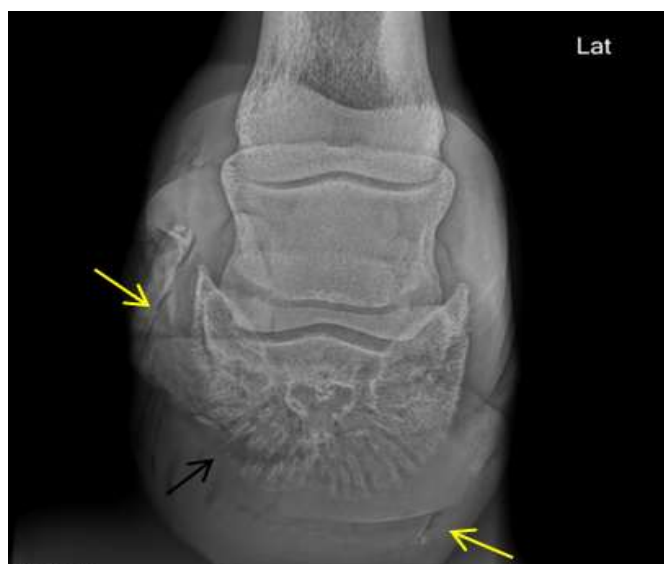

Рис. 12 – Рентгенографічне зображення копита станом на 29.11.2020 р. (дорзо-проксимально-пальмародистальна коса проекція)

Контрольне рентгенографічне дослідження копита з метою дослідження динаміки змін копитної кістки та ступеня ротації в копитній капсулі було зроблено 17.02.2021 року. У порівнянні з рентгенографічними знімками, що зроблені раніше (29.11.21 р.), виражених змін в динаміці, окрім росту капсули копита, не виявлено (рис. 13).

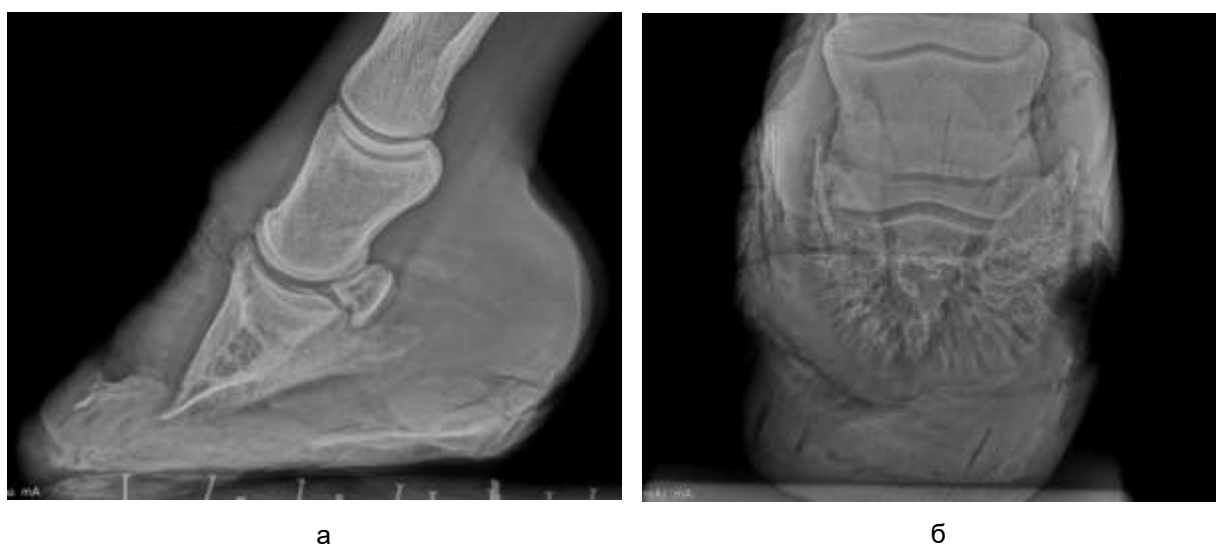


Рис. 13 – Рентгенографічне зображення копита лівої передньої кінцівки станом на 17.02.2021 р.: латеромедіальна (а) та дорзо-проксимально-пальмародистальна коса (б) проекції

Клінічне дослідження коня, яке відбулось 19.04.2021 року (через рік після початку ламініту у тварини), візуально виявило значне відновлення структури та форми копитної капсули лівої передньої кінцівки (рис. 14).

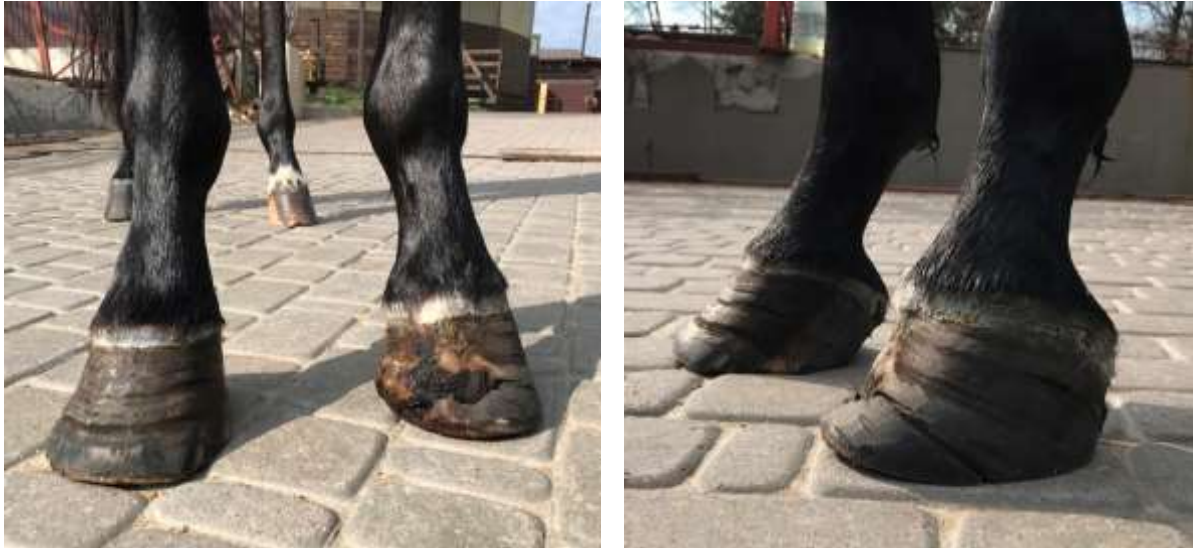

Рис. 14 – Вигляд копит передніх кінцівок станом на 19.04.2021 р.

Проте, виникла деформація стінки копита, що вплинуло на ступінь кульгання, яке залишилося без видимої позитивної динаміки: тварина опирається на кінцівку обережно, особливо на твердій основі. Це свідчить про те, що больові відчуття після ламініту спостерігаються у тварини навіть після загоювання вражених частин капсули копита та копитної кістки. Причини такого больового синдрому виявити не вдалось. Можливо, больовий синдром є наслідком незворотних процесів у тканинах копита та його деформації.

#### **Результати досліджень та їх обговорення**

Ведення випадків ламініту є невідторною частиною звичайної ветеринарної практики при лікуванні коней. Для лікування цієї патології апробовано багато різних видів терапій, кожна з яких працює в меншій чи більшій мірі залежно від конкретного випадку. Використання стовбурових клітин, як і плазми крові, збагаченої тромбоцитами – нова допоміжна терапія при лікуванні коней з ламінітом.

У випадку, коли ламініт призводить до відшарування шкірно-міжшкірної кон'югації, існує можливість зміщення копитної кістки або з обертанням, або з опусканням. По мірі загоєння тканини вона утворює пластинчастий клин, що призводить до кульгавості, через що кульгавість завжди супроводжує перебіг ламініту (Morgan, Grosenbaugh, & Hood, 1999). За відсутності належного лікування ламініт прогресує, що призводить до утворення нориць та пошкодження капсули копитного суглоба, а згодом – деформації рогової стінки копита.

У нашому клінічному випадку перебіг хронічного ламініту у коня супроводжувався всіма класичними ознаками даного захворювання: сильно вираженою кульгавістю ушкодженої кінцівки, підвищеною місцевою температурою, вираженою пульсацією пальцевих артерій, набряком вінчику на ураженій кінцівці, пошкодженням капсули копитного суглобу (рис. 2). Застосована класична схема лікування ламініту в даному клінічному випадку не дала бажаного результату, що, на нашу думку, є результатом досить значного ураження тканин листочкового шару копита передньої лівої кінцівки, що мало неблагоприятний прогноз для лікування в заданий термін.

Як відомо, мезенхімальні стовбурові клітини представляють незалежну популяцію стовбурових клітин із властивостями самовідновлення та встановленим мультипотентним потенціалом диференціювання. Були проведені численні клінічні дослідження з використанням МСК у якості терапевтичних агентів, особливо аутологічного походження. Аутологічні МСК представляють привабливе джерело для клітинної регенеративної ветеринарної медицини, оскільки ці клітини присутні у всіх дорослих тканинах, включаючи кістковий мозок та жирову тканину тварин (Gugjuo, Amaral, Chandra, Wani, Dhama, & Sharma, 2018).

Завдяки характерним їм біологічним властивостям, останнім часом практикуючи ветеринарні лікарі все частіше використовують мезенхімальні стовбурові клітини для лікування тварин з різними патологічними процесами.

Плазма крові, що збагачена тромбоцитами – ще один біоматеріал, активність якого у регенеративній медицині була продемонстрована як на моделях *in vitro*, так і в клінічних випробуваннях. Завдяки наявності в ній численних факторів росту, вона активно застосовується для

стимуляції регенеративних процесів в ушкоджених тканинах, особливо для біологічного лікування ушкоджень опорно-рухового апарату у коней (Textor, 2011).

Оскільки специфічного лікування ламініту немає, ми припустили, що місцеве введення мезенхімальних стовбурових клітин та багатой тромбоцитами плазми може стимулювати пошкоджену тканину до відновлення її функціональної цілісності, оскільки в процесі ламініту ішемічне пошкодження ламінарних тканин поступово порушує нормальний стан васкуляризації тканин стопи. Реперфузійна травма, нестабільність ендотелію та набряк тканин призводять до погіршення стану базальної мембрани, стиснення та порушення судин. Через це хронічна фаза ламініту характеризується неадекватною регенеративною реакцією та запаленням ламіні. За використання мезенхімальних стовбурових клітин та багату тромбоцитами плазму для лікування ламініту, ми припустили, що біоактивні молекули, синтезовані стовбуровими клітинами та тромбоцитами, будуть посилювати реперфузію та зменшувати запалення.

Так, дійсно, на фоні застосування аутологічних стовбурових клітин, отриманих з жирової тканини, та аутологічної плазми крові, збагаченої тромбоцитами, ознаки ламініту у коня пішли на спад: відбувалась активна репарація рогової стінки ушкодженого копита, відновлення його форми, загоєння нориць та закриття капсули копитного суглобу, що є ознакою позитивних процесів, які відбуваються в копиті під впливом застосованої терапії. При цьому, пульсація пальцевих артерій стала менш вираженою, набряку вінчика в ділянці пута не спостерігалось. Важливою ознакою відновлення функціонального стану ушкодженої кінцівки за ламініту стало те, тварина в спокої повністю могла опиратися на пошкоджену кінцівку (рис. 9, 14).

Слід зазначити, що для лікування коня ми використовували стовбурові клітини третього пасажу, оскільки наші попередні дослідження показують, що рівень мінливості каріотипу мезенхімальних стовбурових клітин коней, зокрема, отриманих з кісткового мозку, на 3 пасажі культивування *in vitro* відповідає спонтанним рівням, характерним для цього виду тварин. Це свідчить про те, що ці клітини безпечні для терапевтичних цілей (Mazurkevych et al, 2016).

Дані клінічного застосування аутологічних стовбурових клітин, отриманих з жирової тканини, та аутологічної плазми крові, збагаченої тромбоцитами, для лікування коня з ламінітом узгоджуються з даними, отриманими іншими авторами при лікуванні коней з даною патологією (Angelone et al., 2017). Разом з тим, у нашому клінічному випадку візуальне відновлення функціональної активності ушкодженої кінцівки супроводжувалося розвитком периартикулярної реакції з формуванням остеофітів, остеолітичних процесів та прогресуванням ротації в копитній капсулі копитної кістки, що виявилось рентгенографічним дослідженням (рис. 11, 12). Вважаємо, що причиною появи та розвитку перелічених ознак є несвоєчасність звернення власника тварини до ветеринарного лікаря та запізніле надання адекватної лікувальної допомоги тварині.

Незважаючи на появу негативних змін в копиті, виявлених рентгенографічно, все вищеперераховане дає підстави вважати, що стовбурові клітини та плазма крові, збагачена тромбоцитами, при їх спільному застосуванні позитивно впливають на перебіг хронічного ламініту у коня, призводячи до відновлення пошкоджених структур копита та функціональної активності ушкодженої кінцівки.

Таким чином, за впливу трансплантованих МСК та плазми крові, збагаченої тромбоцитами, відбувається відновлення тканинних структур ураженого копита та відновлення клінічного і функціонального стану ушкодженої кінцівки; одночасно спостерігається погіршення показників рентгенографічного дослідження копита (периартикулярна реакція з формуванням остеофітів, прогресування ротації копитної кістки в копитній капсулі, остеолітичні процеси в копитній кістці), які супроводжуються незворотними процесами у тканинах копита та його деформацією.

## References

- Angelone, M., Conti, V., Biacca, C., Battaglia, B., Pecorari, L., Piana, F., Gnudi, G., Leonardi, F., Ramoni, R., Basini, G., Dotti, S., Renzi, S., Ferrari, M., & Grolli, S. (2017). The Contribution of Adipose Tissue-Derived Mesenchymal Stem Cells and Platelet-Rich Plasma to the Treatment of Chronic Equine Laminitis: A Proof of Concept. *International journal of molecular sciences*, 18(10), 2122. <https://doi.org/10.3390/ijms18102122>.
- Argüelles, D., Carmona, J. U., Pastor, J., Iborra, A., Viñals, L., Martínez, P., Bach, E., & Prades, M. (2006). Evaluation of single and double centrifugation tube methods for concentrating equine platelets. *Research in veterinary science*, 81(2), 237–245. <https://doi.org/10.1016/j.rvsc.2005.12.008>.
- Barberini, D. J., Freitas, N. P., Magnoni, M. S., Maia, L., Listoni, A. J., Heckler, M. C. ... Amorim, R. M. (2014). Equine mesenchymal stem cells from bone marrow, adipose tissue and umbilical cord: immunophenotypic characterization and differentiation potential. *Stem cell research & therapy*, 5(1), 25. <https://doi.org/10.1186/scrt414>.

- Dhurat, R., & Sukesh, M. (2014). Principles and Methods of Preparation of Platelet-Rich Plasma: A Review and Author's Perspective. *Journal of cutaneous and aesthetic surgery*, 7(4), 189–197. <https://doi.org/10.4103/0974-2077.150734>.
- Eades S. C. (2010). Overview of current laminitis research. *The Veterinary clinics of North America. Equine practice*, 26(1), 51–63. <https://doi.org/10.1016/j.cveq.2010.01.001>.
- Gentile, P., Scioli, M. G., Bielli, A., Orlandi, A., & Cervelli, V. (2017). Concise Review: The Use of Adipose-Derived Stromal Vascular Fraction Cells and Platelet Rich Plasma in Regenerative Plastic Surgery. *Stem cells (Dayton, Ohio)*, 35(1), 117–134. <https://doi.org/10.1002/stem.2498>.
- Gugjoo, M. B., Amarpal, Chandra, V., Wani, M. Y., Dhama, K., & Sharma, G. T. (2018). Mesenchymal Stem Cell Research in Veterinary Medicine. *Current stem cell research & therapy*, 13(8), 645–657. <https://doi.org/10.2174/1574888X13666180517074444>.
- Katz, L. M., & Bailey, S. R. (2012). A review of recent advances and current hypotheses on the pathogenesis of acute laminitis. *Equine veterinary journal*, 44(6), 752–761. <https://doi.org/10.1111/j.2042-3306.2012.00664.x>.
- Lee, E. B., Kim, J. W., & Seo, J. P. (2018). Comparison of the methods for platelet rich plasma preparation in horses. *Journal of animal science and technology*, 60, 20. <https://doi.org/10.1186/s40781-018-0178-4>.
- Mazurkevych, A., Malyuk, M., Bezdienieznykh, N., Starodub, L., Kharkvych, Y., Brusko, E., Gryzińska, M. & Jakubczak, A. (2016). Immunophenotypic characterisation and cytogenetic analysis of mesenchymal stem cells from equine bone marrow and foal umbilical cords during in vitro culture. *Journal of Veterinary Research*, 60(3) 339-347. <https://doi.org/10.1515/jvetres-2016-0051>.
- Mitchell, C. F., Fugler, L. A., & Eades, S. C. (2014). The management of equine acute laminitis. *Veterinary medicine (Auckland, N.Z.)*, 6, 39–47. <https://doi.org/10.2147/VMRR.S39967>.
- Morgan, S. J., Grosenbaugh, D. A., & Hood, D. M. (1999). The pathophysiology of chronic laminitis. Pain and anatomic pathology. *The Veterinary clinics of North America. Equine practice*, 15(2), 395–vii. [https://doi.org/10.1016/s0749-0739\(17\)30152-9](https://doi.org/10.1016/s0749-0739(17)30152-9)
- Pascucci, L., Alessandri, G., Dall'Aglio, C., Mercati, F., Coliolo, P., Bazzucchi, C., Dante, S., Petrini, S., Curina, G., & Ceccarelli, P. (2014). Membrane vesicles mediate pro-angiogenic activity of equine adipose-derived mesenchymal stromal cells. *Veterinary journal (London, England : 1997)*, 202(2), 361–366. <https://doi.org/10.1016/j.tvjl.2014.08.021>.
- Renzi, S., Riccò, S., Dotti, S., Sesso, L., Grolli, S., Cornali, M. ... Ferrari, M. (2013). Autologous bone marrow mesenchymal stromal cells for regeneration of injured equine ligaments and tendons: a clinical report. *Research in veterinary science*, 95(1), 272–277. <https://doi.org/10.1016/j.rvsc.2013.01.017>.
- Ross, M. W., & Dyson, S. J., Eds. (2010). *Diagnosis and Management of Lameness in the Horse*, 2nd ed. St. Louis, MO, USA,
- Textor J. (2011). Autologous biologic treatment for equine musculoskeletal injuries: platelet-rich plasma and IL-1 receptor antagonist protein. *The Veterinary clinics of North America. Equine practice*, 27(2), 275–298. <https://doi.org/10.1016/j.cveq.2011.05.001>.
- Tobita, M., Tajima, S., & Mizuno, H. (2015). Adipose tissue-derived mesenchymal stem cells and platelet-rich plasma: stem cell transplantation methods that enhance stemness. *Stem cell research & therapy*, 6, 215. <https://doi.org/10.1186/s13287-015-0217-8>.
- Van Pham, P., Bui, K. H., Ngo, D. Q., Vu, N. B., Truong, N. H., Phan, N. L., Le, D. M., Duong, T. D., Nguyen, T. D., Le, V. T., & Phan, N. K. (2013). Activated platelet-rich plasma improves adipose-derived stem cell transplantation efficiency in injured articular cartilage. *Stem cell research & therapy*, 4(4), 91. <https://doi.org/10.1186/scrt277>.
- Xu, F. T., Li, H. M., Yin, Q. S., Liang, Z. J., Huang, M. H., Chi, G. Y. ... Nan, H. (2015). Effect of activated autologous platelet-rich plasma on proliferation and osteogenic differentiation of human adipose-derived stem cells in vitro. *American journal of translational research*, 7(2), 257–270. Retrieved from <http://www.ncbi.nlm.nih.gov/pmc/articles/pmc4399090/>.
- Zhang, Y. S., He, J. H., Xiao, G. Y., & Li, Q. M. (2011). [Effect of platelet-rich plasma on the proliferation and adipogenic differentiation of human adipose-derived stem cells in vitro]. *Nan fang yi ke da xue xue bao = Journal of Southern Medical University*, 31(3), 525–528. Retrieved from <https://pubmed.ncbi.nlm.nih.gov/21421498/>.